

---

## ■ REPORTE DE CASO

### Paciente con fractura patológica de cúbito lado derecho

### Patient with pathological right ulnar fracture

<sup>a</sup> Rocío Maridey Medina Cubilla<sup>1</sup> , <sup>b</sup> Sandra María Soto Valiente<sup>1</sup> ,  
<sup>c</sup> Vivian María Liz Pérez<sup>1</sup> 

<sup>1</sup>Hospital Central de Policía "Rigoberto Caballero". Servicio de Clínica Médica. Asunción, Paraguay

## RESUMEN

El hiperparatiroidismo es una enfermedad eminentemente clínica que se presenta cuando existe un aumento en la producción de hormona paratiroidea, superior a las necesidades que el organismo requiere, dando lugar a hipercalcemia, trastornos óseos y renales en un grado variable. Se presenta el caso de un paciente de 64 años con hiperparatiroidismo secundario a un adenoma paratiroideo que fue diagnosticado por hallazgo casual, posterior a que el paciente venía presentando dolores óseos frecuentes de más de un año de evolución. Durante su internación se obtuvo el diagnóstico de adenoma paratiroideo por lo que fue intervenido quirúrgicamente con exéresis y tratamiento ambulatorio.

**Palabras claves:** hiperparatiroidismo, adenoma paratiroideo, hormona paratiroidea, hipercalcemia

## ABSTRACT

Hyperparathyroidism is an eminently clinical disease that occurs when there is an increase in the production of parathyroid hormone, greater than the needs that the body requires, leading to hypercalcemia, bone and kidney disorders to a variable degree. We present the case of a 64-year-old patient with hyperparathyroidism secondary to a parathyroid adenoma that was diagnosed by chance finding, after the patient had been presenting frequent bone pain of more than a year of evolution. During his hospitalization, a diagnosis of parathyroid adenoma was obtained, for which he underwent surgery with excision and outpatient treatment.

**Keywords:** hyperparathyroidism, parathyroid adenoma, parathyroid hormone, hypercalcemia

---

<sup>a</sup> Médico Residente de 2º año de Medicina Interna.

<sup>b</sup> Coordinador Académico, Residencia Medicina Interna. Sub Jefe de Servicio de Clínica Médica del Hospital Central de Policía "Rigoberto Caballero".

<sup>c</sup> Coordinador Académico, Residencia Medicina Interna. Jefe de Servicio de Clínica Médica del Hospital Policial "Rigoberto Caballero".

### **Autor correspondiente:**

Dra. Rocío Medina

Correo electrónico: rm5646726@gmail.com

**Artículo recibido:** 13 julio 2020

**Artículo aceptado:** 2 septiembre 2020



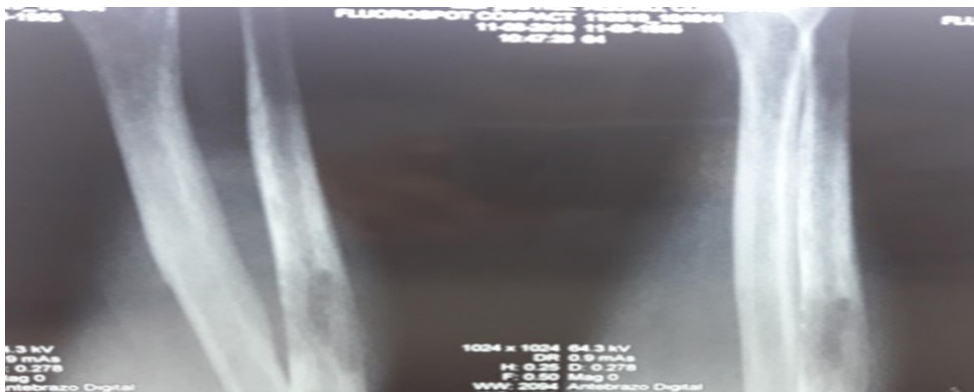Este es un artículo publicado en acceso abierto bajo una Licencia Creative Commons

## INTRODUCCIÓN

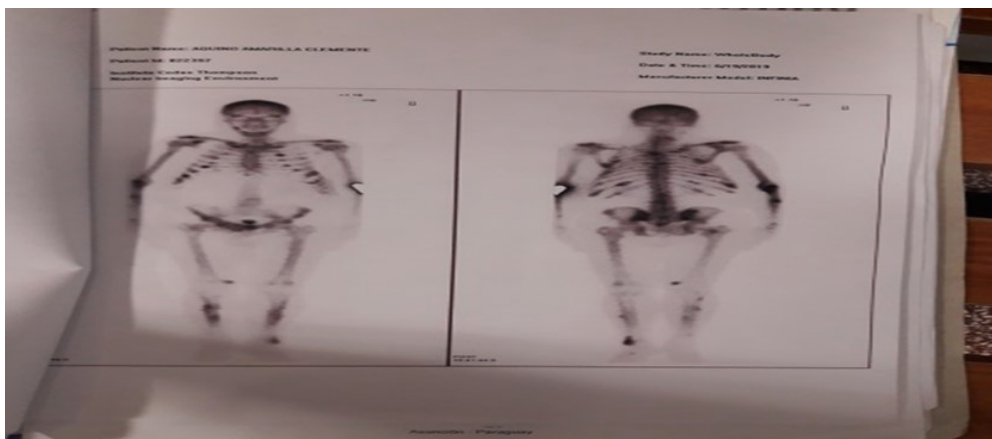El objetivo de esta presentación es dar a conocer un caso clínico documentado de hiperparatiroidismo primario, con una afectación ósea importante, inicialmente con fractura patológica, que dio lugar al inicio del estudio exhaustivo del paciente y posterior manejo multidisciplinario. Se discuten los métodos diagnósticos utilizados en este caso, para la definición precisa del factor etiológico, además de las causas y manejo del hiperparatiroidismo primario y su manejo posquirúrgico <sup>(6)</sup> Es importante identificar otras causas de hiperparatiroidismo primario para poder distinguir de otras que provocan elevación de PTH intacta y del hiperparatiroidismo secundario, cuya respuesta fisiológica a la hipocalcemia se observa en asociación con deficiencia severa de vitamina D, malabsorción de calcio intestinal y nefropatía crónica <sup>(7)</sup>.

## CASO CLINICO

Paciente masculino de 64 años, casado, referido por presentar cuadro clínico desde aproximadamente 1 año con dolor lumbar, de leve intensidad, que no imposibilita las actividades diarias, intermitente, sin irradiación y no motiva consulta médica. Hace aproximadamente 2 meses presenta dolor en brazo derecho, sin traumatismo previo, de inicio súbito, intenso, 8/10 en escala de dolor, que no cede con analgésicos comunes y parcialmente con opiáceos débiles (paracetamol + codeína), motivo por el cual consulta con varios facultativos. Se realiza varios estudios, constatándose fractura a nivel de cúbito derecho (figura 1) y múltiples lesiones óseas a nivel de la columna vertebral, sacro y costillas (figura 2), manejándose diversas hipótesis diagnósticas, entre ellas mieloma múltiple vs. neoplasia *sólida*.



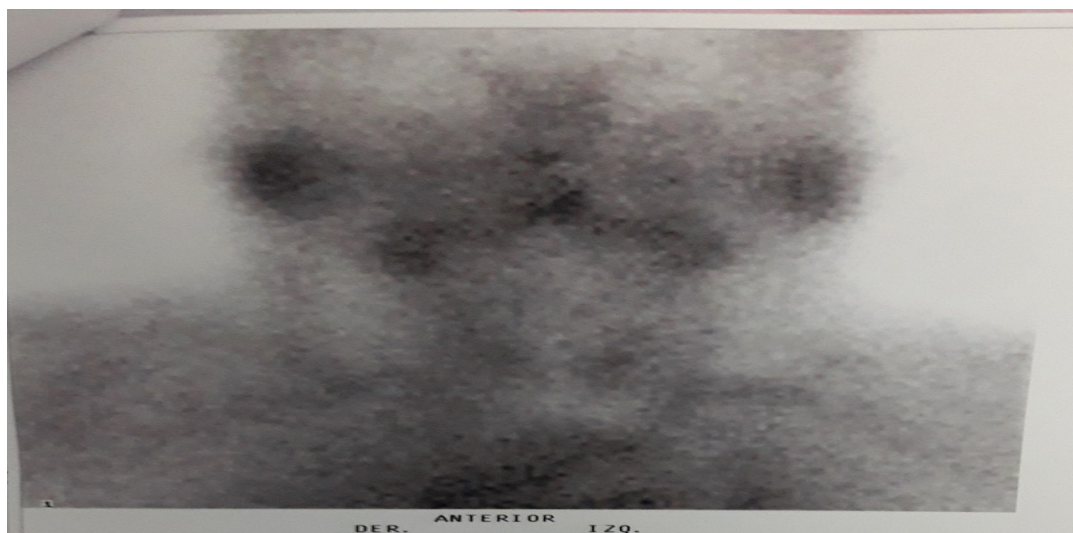
**Figura 1.** Radiografía de antebrazo derecho donde se constata fractura patológica del cúbito.



**Figura 2.** Gammagrafía ósea: se observa múltiples lesiones óseas.

En los estudios complementarios posteriores se determina que el paciente presenta fragilidad ósea. Oncología descarta la posibilidad de mieloma múltiple ante estudios como beta 2 microglobulina en rango y punción biopsia de médula ósea normal. Por ese motivo la sospecha de disfunción paratiroidea y se encamina la solicitud de exámenes por Endocrinología.

Los resultados más relevantes muestran PTH 1346 pg/dL (normal 10-55), Calcio 14 mg/dL, Fósforo 2,6 mg/dL y Calcio en orina 7,9 mg/dL. También se realiza ecografía tiroidea donde informa: imágenes nodulares en ambos lóbulos tiroideos, la mayor de 10 x 6 mm, hipoecogénica, con vascularización periférica; lóbulo derecho con imagen nodular de 3 cm aproximadamente, a descartar adenoma paratiroideo derecho. La gammagrafía paratiroidea con rastreo con Tecnecio-99m sestamibi permite la identificación de adenoma paratiroideo (figura 3).



**Figura 3.** La gammagrafía tiroidea con rastreo con Tecnecio-99m sestamibi permite la identificación de la glándula paratiroidea afectada.

Es operado y se obtiene una muestra de la región afectada con una conclusión histopatológica que confirma el adenoma de paratiroides.

El seguimiento posoperatorio muestra un control de los niveles de Calcio sérico con disminución a 7,3 mg/dL, Calcio iónico 0,98 mg/dL y PTH intacta post quirúrgico 32 pg/mL. Fue egresado con evolución satisfactoria y seguimiento por consulta externa de Endocrinología. Los valores de PTH se normalizaron en el control al mes del procedimiento quirúrgico.

## DISCUSIÓN

El hiperparatiroidismo primario por adenoma es la principal causa de esta enfermedad endocrina <sup>(1,2)</sup>. El exceso de la hormona paratiroidea altera el equilibrio normal del Calcio, lo que da lugar a un incremento a nivel plasmático. Una condición similar, el hiperparatiroidismo secundario, puede ocurrir en personas con insuficiencia renal crónica. La hipercalcemia es secundaria a la sobreproducción de hormona paratiroidea de una o más glándulas paratiroides hiperfuncionantes <sup>(3)</sup>. Los adenomas paratiroides se suelen diagnosticar cuando existe un incremento inadecuado de Calcio en los análisis de sangre rutinarios, particularmente en los pacientes que no tiene síntomas. Los síntomas que pueden presentar estos pacientes incluyen: dolor óseo, enfermedades renales, confusión y niveles extremadamente altos de la hormona paratiroidea en la sangre, presencia ocasional de masa palpable en el cuello <sup>(4)</sup>. Además de los niveles de calcio que generalmente se encuentran en niveles altos y asociados de PTH que no se suprimen adecuadamente y,

por lo tanto, inadecuadamente normales o altos, los niveles séricos de 25-hidroxivitamina D generalmente son normales o bajos en los pacientes con hiperparatiroidismo <sup>(7)</sup>.

La centellografía permite la identificación del sitio de secreción de hormona paratiroidea en 90% de los casos, lo que facilita su tratamiento quirúrgico, aunque existen además algunas recomendaciones para pacientes que no se someten a cirugía paratiroidea, los cuales incluyen la monitorización de concentraciones de calcio sérico y densidad ósea <sup>(1,6)</sup>.

El hiperparatiroidismo primario ocasionado por adenoma paratiroideo es una entidad de presentación poco frecuente en la práctica médica habitual. La sospecha clínica es iniciada muchas veces por alteraciones de los valores del Calcio sérico, pero en algunos casos, como el presente, las manifestaciones a nivel óseo son las predominantes <sup>(5)</sup>. Después de la eliminación de un solo adenoma, la PTH intraoperatoria debería disminuir al menos en un 50% y dentro del rango normal tal y como lo vimos en esta presentación. <sup>(7)</sup>.

Se debe seguir una secuencia lógica de exámenes complementarios para la confirmación y el posterior manejo de las fracturas patológicas de acuerdo con protocolo, como en el presente caso.

### **Conflictos de interés**

Los autores no declaran conflictos de interés.

### **Contribución de los autores**

Todos los autores han contribuido a concepción y redacción de este artículo.

### **Financiación**

No hubo financiamiento por alguna entidad.

## **REFERENCIAS BIBLIOGRÁFICAS**

1. Martínez Cordellat I. Hyperparathyroidism: primary or secondary disease? *Reumatol Clin.* 2012; 8(5):287-91. doi: 10.1016/j.reuma.2011.06.001.
2. Rojas Garzón LA, Acosta Preciado S, Olivera Monroy LR, Osorno MJ. Protocolos clínicos institucionales: Protocolo hipercalcemia maligna /Internet/. Bogotá: Instituto Nacional de Cancerología-ESE Colombia; 2013. /citado 18 Feb 2020/. Disponible en: [https://intranet.cancer.gov.co/Guias\\_y\\_%20Protocolos/Protocolos/Protocolo\\_Hipercalcemia\\_Maligna.pdf](https://intranet.cancer.gov.co/Guias_y_%20Protocolos/Protocolos/Protocolo_Hipercalcemia_Maligna.pdf).
3. Agostinis C, Batistelli S, Suárez Ayala S, López J, Pietrangelo C. Hiperparatiroidismo secundario a adenoma paratiroideo mediastinal. *Rev Argent Endocrinol Metab.* 2012; 49 (1): 25-27.
4. Alanoca Mamani G, Urquizo Ayala G. Hiperparatiroidismo primario: caso clínico y revisión de la literatura. *Rev. Méd. La Paz [Internet].* 2018 [citado 2020 Jul 15]; 24(2):45-48. Disponible en: [http://www.scielo.org.bo/scielo.php?script=sci\\_arttext&pid=S1726-89582018000200008&lng=es](http://www.scielo.org.bo/scielo.php?script=sci_arttext&pid=S1726-89582018000200008&lng=es).
5. Melmed S, Polonsky K, Larsen PR, Kronenberg HM. Williams. Tratado de endocrinología. 13th ed. España: Elsevier; 2017.
6. Bilezikian JP, Bandeira L, Khan A, Cusano NE. Hyperparathyroidism. *Lancet.* 2018; 391(10116):168-78. doi:10.1016/S0140-6736(17)31430-7.
7. Insogna KL. Primary hyperparathyroidism. *N Engl J Med.* 2018; 379(11):1050-9. doi:10.1056/NEJMcp1714213.