

■ REPORTE DE CASO

Hamartoma de las glándulas de Brunner como causa inusual de sangrado gastrointestinal

Brunner's glands hamartoma as an unusual cause of gastrointestinal bleeding

Andrés Serrano¹, Johanna Andrade¹, Solanda Tostige², Cristina Ríos², Mario De La Pared²

¹Hospital Regional Teodoro Maldonado Carbo. Servicio de Gastroenterología. Guayaquil, Ecuador.

²Universidad de Especialidades Espíritu Santo. Hospital Luis Vernaza. Posgrado de Medicina Interna. Guayaquil, Ecuador.

RESUMEN

Los tumores benignos del intestino delgado son infrecuentes. Entre ellos, los hamartomas de las glándulas de Brunner se localizan en su mayoría en el bulbo duodenal, generalmente son asintomáticos y detectados mediante una endoscopia de manera incidental. Cuando son de mayor tamaño, clínicamente se pueden presentar con sintomatología obstructiva o manifestaciones hemorrágicas. El tratamiento para este tipo de lesiones benignas es mediante su resección endoscópica o quirúrgica. Reportamos un caso infrecuente de sangrado gastrointestinal producido por un hamartoma de las glándulas de Brunner que fue tratado de manera exitosa mediante resección endoscópica.

Palabras claves: hamartoma, glándulas de Brunner, sangrado gastrointestinal

ABSTRACT

Benign tumors of the small intestine are infrequent. Among them, the Brunner's glands hamartomas are located mostly in the duodenal bulb, are usually asymptomatic and incidentally detected by an endoscopy. When they are larger, clinically they can present obstructive symptoms or hemorrhagic manifestations. The treatment for this type of benign lesions is the endoscopic or surgical resection. We report an infrequent case of gastrointestinal bleeding produced by a Brunner's gland hamartoma that was successfully treated by endoscopic resection.

Keywords: hamartoma, Brunner's gland, gastrointestinal bleeding

INTRODUCCIÓN

Los tumores benignos de intestino delgado son tumores de presentación infrecuente en comparación con otras localizaciones del tubo digestivo. Los hamartomas son lesiones benignas con

Autor correspondiente:

Dra. Cristina Ríos

Dirección: La Alborada 5^a etapa manzana DA villa 2. Guayaquil, Ecuador.

Teléfono: 042230095

Correo electrónico: crisby7@yahoo.es

Artículo recibido: 10 noviembre 2018

Artículo aceptado: 2 enero 2019

múltiples elementos tisulares que macroscópicamente se presentan como pólipos únicos mayores de 5 mm, sésiles o pediculados. El cuadro clínico de presentación depende de su tamaño: cuando son pequeños son asintomáticos y no requieren tratamiento, caso contrario debutan ya sean con signos hemorrágicos gastrointestinales u obstructivos. Los hamartomas son tumores benignos del intestino delgado se presentan de manera infrecuente si los comparamos con otras localizaciones del tubo digestivo. Supone aproximadamente el 5% de todos los tumores duodenales y se localiza más frecuentemente en los tramos de duodeno proximal, disminuyendo su incidencia de forma inversa al incremento en la distancia del orificio pilórico ⁽¹⁾. Las glándulas de Brunner son glándulas submucosas que secretan mucina y bicarbonato y que producen enterogastrona, una hormona inhibidora de la secreción ácida gástrica. Se localizan predominantemente en el duodeno proximal, aunque ocasionalmente aparecen en píloro y yeyuno ⁽²⁾.

REPORTE DEL CASO

Paciente masculino de 40 años, sin antecedentes patológicos personales, ingresa al área de Urgencias por presentar melena de dos días de evolución.

Al examen físico se observa paciente con palidez generalizada, frecuencia cardiaca de 86 por minuto y tensión arterial de 100/70 mm Hg. Abdomen a la palpación: blando sin dolor.

Análisis de laboratorio solicitado a su ingreso revela una hemoglobina de 6,5 g/dL y hematocrito de 22,3%, con leucocitosis de 11.200/mm³.

Un ultrasonido de abdomen superior reveló hígado con cambios difusos de ecogenicidad en relación a esteatosis hepática, resto de la exploración sin alteraciones.

Dado la presentación clínica se decide su ingreso para realizar video endoscopia digestiva alta. La misma evidenció esófago y estómago de aspectos normales. A nivel de la cara anterior del bulbo duodenal se identificó una lesión protruyente, de pedículo grueso, lobulada, de superficie irregular, erosionada y con estigmas de sangrado reciente de aproximadamente 3 cm de diámetro (figura 1).

Se decide removerlo por vía endoscópica y, previo a su resección, se colocó un lazo tipo *Endoloop*[®] en su pedículo para, posteriormente, con ayuda de un asa de diatermia, proceder a su resección "in toto" de forma satisfactoria (figura 2).

El estudio histológico reveló una masa constituida por glándulas de Brunner separadas por tabiques de tejido fibromuscular y vasos sanguíneos (figura 3).

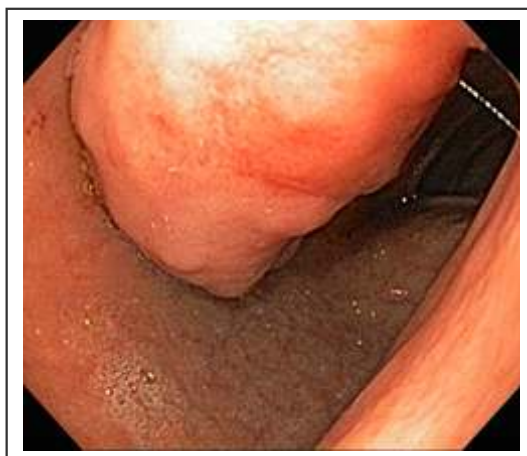

Figura 1. Cara anterior del bulbo duodenal con lesión protruyente, de pedículo grueso, lobulada, de superficie irregular y erosionada, de 3 cm de diámetro

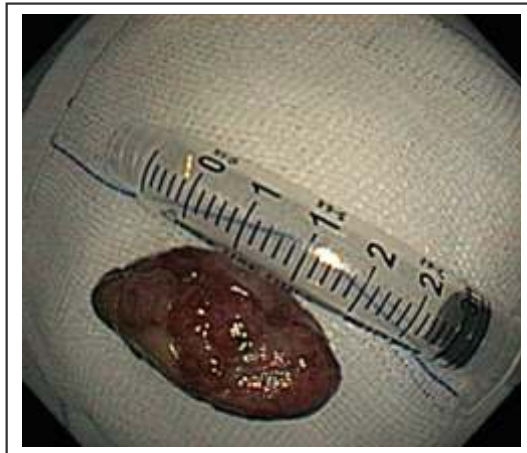


Figura 2. Vista macroscópica posterior a la resección de tumor por vía endoscópica.

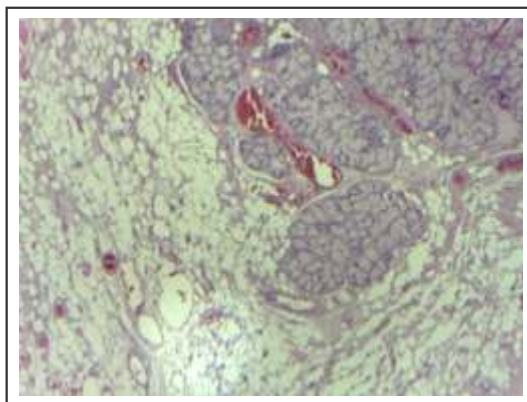


Figura 3. El estudio histológico reveló una masa constituida por glándulas de Brunner separadas por tabiques de tejido fibromuscular y vasos sanguíneos.

DISCUSIÓN

Los hamartomas son lesiones que contiene múltiples elementos tisulares, acinos, conductos, fibras musculares lisas, tejido adiposo y linfóide e incluso heterotopia pancreática y que macroscópicamente suele corresponderse con pólipos únicos mayores de 5 mm, sésiles o pediculados⁽³⁾. Existe controversia si este tipo de lesiones deben ser clasificadas como hiperplasia, hamartomas o proliferaciones adenomatosas. La patogenia no está muy bien determinada y se ha propuesto que se desarrollan a partir de un crecimiento secundario a la alta concentración de ácido gástrico, a infección crónica por *Helicobacter pylori*, a pancreatitis crónica, entre otras⁽⁴⁾.

Estos hamartomas, cuando son pequeños, son asintomáticos y no requieren de ningún tratamiento específico. Por lo contrario, cuando producen sintomatología se los puede categorizar de 2 tipos: con manifestaciones hemorrágicas por la erosión o ulceración de la lesión u obstructivas con náuseas, vómitos y dolor en epigastrio⁽⁵⁾. Su diagnóstico diferencial incluye a lipomas, leiomiomas, Síndrome de Peutz-Jeghers, o tumor neuroendócrino. Los métodos de diagnóstico tales como ultrasonido o tomografía computada son inespecíficos y principalmente recae con la Endoscopia digestiva alta ya que con la misma mediante una adecuada caracterización de la lesión nos puede ayudar a tomar decisiones para seleccionar la mejor opción terapéutica⁽⁴⁾.

Para los hamartomas pequeños asintomáticos usualmente no requiere ningún tratamiento. Sin embargo, la resección endoscópica es el tratamiento de elección para lesiones de mayor tamaño,

incluso para aquellas que no hayan producido sintomatología alguna justamente para prevenir el desarrollo de complicaciones obstructivas o hemorrágicas. No obstante, en casos de lesiones de mayor tamaño o con sintomatología obstructiva, se ha tenido que recurrir a su resección por vía quirúrgica⁽⁶⁾.

En el caso de este paciente, el mismo debutó con cuadros de melenas de 48 horas de evolución y descompensación hemodinámica. Se presenta el caso por su rareza y para tenerlo entre los diagnósticos diferenciales de procesos semejantes.

Conflicto de interés

Los autores declaran no tener conflictos de interés.

REFERENCIAS BIBLIOGRÁFICAS

1. Beom Jin Park, Min Ju Kim, Jeong Hyeon Lee at col. Cystic Brunner's gland hamartoma in the duodenum: A case report. *World J Gastroenterol*. 2009 Oct 21; 15(39): 4980–4983.
2. Gonzalez., C. R.-C. Patología intestinal infrecuente, pólipos y lesiones preneoplásicas. *Medicine*. 2012; 11:222-30.
3. Mayumi Akaki, Shoji Taniguchi, Kinta Hatakeyama, at col. Duodenal mucosal damage is associated with proliferative activity of Brunner's gland hamartoma: a case report. *BMC Gastroenterol*. 2014 Jan ; 14.
4. Pillai, U. G. (Jan 2009). Large Brunner's Gland Hamartoma: A Case Report. *Oman Medical Journal*. 2009 Jan; 24(1): 41–43.
5. Iwamuro M, Tanaka T, Ando S, Gotoda T, Kanzaki H, Kawano S, Kawahara Y, Okada H. Endoscopic Resection of a Pedunculated Brunner's Gland Hamartoma of the Duodenum. *Case Rep Gastrointest Med*. 2016; 2016:6707235.
6. Rami Abbass, MD and Firas H. Al-Kawas, MD. Brunner Gland Hamartoma. *Gastroenterol Hepatol (N Y)*. 2008 Jul; 4(7): 473–475.