








## ■ REPORTE DE CASOS

# Pustulosis exantemática generalizada aguda inducida por hidroxiclороquina

## Acute generalized hydroxychloroquine-induced exanthematous pustulosis

Jaqueline Paola Tipas-Cuaspud<sup>1</sup> , Juan Santiago Serna-Trejos<sup>2</sup>   
Stefanya Geraldine Bermúdez-Moyano<sup>3</sup> , Silvia Patricia Recalde-Cuatin<sup>4</sup>   
Ricardo Augusto Rueda-Plata<sup>4</sup> 

<sup>1</sup> Pontificia Universidad Javeriana. Cali, Colombia

<sup>2</sup> Universidad Icesi. Cali, Colombia.


<sup>3</sup> Hospital Universitario del Valle. Cali, Colombia.

<sup>4</sup> Clínica Imbanaco. Cali, Colombia.

---

**Editor responsable:** Raúl Real Delor. Universidad Nacional de Asunción, Paraguay. 

**Revisor:**

Fabián Aldama Negrete. Ministerio de Salud Pública y Bienestar Social, Centro Médico Nacional, Hospital Nacional, Servicio de Dermatología. Itauguá, Paraguay. 

---

**Cómo citar este artículo:** Tipas-Cuaspud JP, Serna-Trejos JS, Bermúdez-Moyano SG, Recalde-Cuatin SP, Rueda-Plata RA. Pustulosis exantemática generalizada aguda inducida por hidroxiclороquina. Rev. virtual Soc. Parag. Med. Int. 2025; 12 (1): e12142505

**Artículo recibido:** 10 noviembre 2024


**Artículo aceptado:** 5 diciembre 2024

**Autor correspondiente:**

Dr. Juan Santiago Serna -Trejos  
correo electrónico: juansantiagosernatrejos@gmail.com

Dictamen del artículo:

[https://revistaspmi.org.py/dictamenes/77\\_dictamen\\_de\\_reporte.pdf](https://revistaspmi.org.py/dictamenes/77_dictamen_de_reporte.pdf)

 Este es un artículo publicado en acceso abierto bajo una Licencia Creative Commons CC-BY 4.0

## RESUMEN

La pustulosis exantemática generalizada aguda (PEGA) es una reacción cutánea poco común caracterizada por la presencia de pústulas estériles sobre una base eritematosa, generalmente asociada a fármacos. Presentamos el caso de una paciente femenina, de 56 años, quien desarrolló un cuadro clínico dermatológico consistente en aparición de lesiones pustulosas en cuero cabelludo, cara, extremidades y genitales, acompañadas de prurito y fiebre tras 22 días de tratamiento con 200 mg/día de hidroxiclороquina para

manejo de síndrome de Sjögren. Inicialmente se diagnosticó como varicela. Sin embargo, al persistir las lesiones y la fiebre, se realizó una evaluación dermatológica que condujo al diagnóstico de PEGA inducida por hidroxiclороquina.

**Palabras claves:** pustulosis exantemática generalizada aguda, efectos colaterales y reacciones adversas relacionados con medicamentos, hidroxiclороquina

## **ABSTRACT**

Acute generalized exanthematous pustulosis (AGEP) is an uncommon skin reaction characterized by the presence of sterile pustules on an erythematous base, generally associated with drugs. We present the case of a 56-year-old female patient who developed a dermatologic clinical picture consisting of pustular lesions on the scalp, face, extremities, and genitals, accompanied by pruritus and fever after 22 days of treatment with 200 mg/day of hydroxychloroquine for the management of Sjögren's syndrome. Initially, it was diagnosed as varicella. However, as the lesions and fever persisted, a dermatologic evaluation was performed which led to the diagnosis of hydroxychloroquine-induced AGEP.

**Keywords:** acute generalized exanthematous pustulosis, drug-related side effects and adverse reactions, hydroxychloroquine.

## **INTRODUCCIÓN**

La pustulosis exantemática generalizada aguda (PEGA) es una reacción cutánea generalmente asociada al uso de medicamentos, es poco frecuente y puede considerarse grave. Tiene una incidencia que oscila entre 1 y 5 casos por millón de habitantes al año <sup>(1-3)</sup>. En el 90% de los casos, la PEGA es causada por medicamentos, pero en algunos casos se han descrito otros desencadenantes,

incluidas infecciones bacterianas, virales o parasitarias. Es de destacar que ciertos fármacos tienen un mayor riesgo epidemiológico. Entre ellos destacan antibióticos (ampicilina, amoxicilina, sulfonamidas quinolonas), antifúngicos (terbinafina), antagonistas de los canales de calcio (diltiazem) y, en menor frecuencia, antipalúdicos como hidroxiclороquina y contrastes yodados. El tiempo transcurrido hasta la aparición de los síntomas es variable (4 a 122 días), promedio de 20 días <sup>(4-6)</sup>.

Puede manifestarse en cualquier etapa de la vida, aunque tiende a presentarse con mayor frecuencia en mujeres de mediana edad. Se caracteriza clínicamente por la aparición súbita de numerosas pústulas estériles pequeñas, en su mayoría no foliculares, que comienzan en la cara o áreas intertriginosas y se extienden hasta cuero cabelludo. Las características sistémicas pueden incluir fiebre, prurito o sensación de ardor en la piel. La evolución clínica es favorable y espontánea tras la suspensión del medicamento asociado. La resolución de los signos cutáneos puede desaparecer en los 15 días siguientes <sup>(7)</sup>.

Histológicamente, la PEGA se caracteriza por pústulas subcórneas rodeadas de espongiosis y un infiltrado inflamatorio perivascular superficial que contienen predominantemente neutrófilos junto con algunos eosinófilos. A veces se puede observar edema de la dermis papilar. La psoriasis pustulosa, como uno de los principales diagnósticos diferenciales, tiene características histológicas similares a las de la PEGA, incluida la presencia de eosinófilos dentro de las pústulas y en el infiltrado dérmico, pero los queratinocitos necróticos y el edema dérmico generalmente están ausentes <sup>(2,8)</sup>.

Para el tratamiento es indispensable la suspensión de medicamento, en ocasiones puede requerir hospitalización y uso de antihistamínicos y corticoides orales para el manejo de síntomas. La PEGA generalmente

tiene un pronóstico favorable. Sin embargo, se puede complicar con afección orgánica, compromiso de mucosas, sobreinfección especialmente cuando se realiza un diagnóstico tardío y hay presencia de enfermedades concomitantes <sup>(5,6)</sup>.

### **PRESENTACIÓN DEL CASO**

Paciente femenina de 56 años, con diagnóstico reciente de síndrome de Sjögren, en tratamiento con hidroxiclороquina 200 mg/día. Veintidós días después del inicio del tratamiento, presenta lesiones vesiculares y pustulosas diseminadas en varias áreas del cuerpo, acompañadas de prurito y fiebre, sin afectación de las mucosas. Inicialmente se sospechó varicela, por lo que fue dada de alta con tratamiento analgésico y antihistamínico. Sin embargo, tres días después, ante la falta de mejoría, la paciente reingresó al servicio de urgencias. En el examen físico se observó taquicardia y la presencia de múltiples pústulas sobre placas eritematosas confluentes, que comprometían gran parte de la espalda, extremidades, cuero cabelludo, región periauricular y rostro (figura 1). Los exámenes de laboratorio mostraron leucocitosis neutrofílica y proteína C reactiva elevada, con función hepática y renal dentro de parámetros normales.

Se realizó una biopsia de una pústula localizada en la región dorsal y se suspendió la hidroxiclороquina. El manejo incluyó corticoides sistémicos (prednisona 50 mg vía oral por 7 días), tratamiento tópico y cuidado de la piel. El examen histopatológico mostró hiperqueratosis con formación de ampollas subcórneas y acumulación de neutrófilos en localización intraepitelial subcorneal (figura 2).

Tras cinco días de tratamiento, la paciente presentó una mejoría progresiva de las lesiones cutáneas y fue dada de alta con recomendaciones de un descenso progresivo de la dosis de corticoides. Al alta,

se observó mejoría clínica en las zonas afectadas (figura 3).

### **DISCUSIÓN**

La fisiopatología resulta de una reacción inmunitaria aberrante que implica afectación de la inmunidad innata y adquirida. Se ha demostrado la presencia de células T CD4+ y CD8+ productoras de interleucina 8, un quimioatrayente para los neutrófilos, que podrían ser responsables del reclutamiento de neutrófilos en la piel. Estudios experimentales han demostrado que los fármacos responsables de la PEGA pueden inducir la producción de IL-36 en monocitos aislados de pacientes con PEGA, lo que a su vez conduce a la secreción de IL-8 y al reclutamiento de neutrófilos <sup>(4,6,9)</sup>.

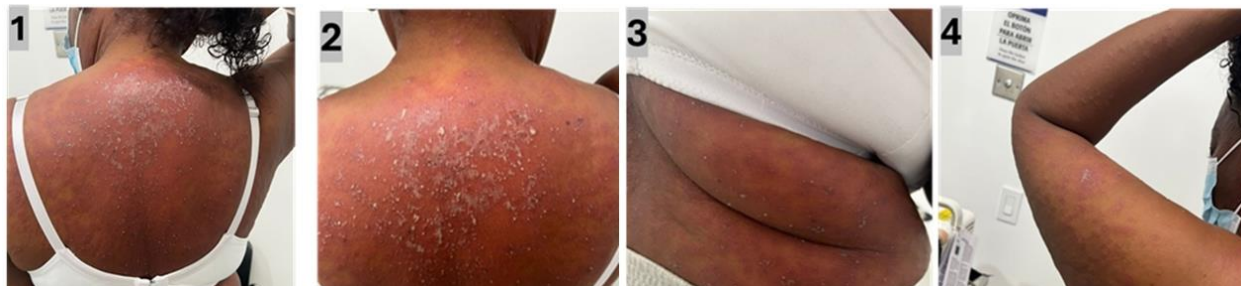
Por lo general, la PEGA suele ser una enfermedad autolimitada y de buen pronóstico, se resuelve en 2 semanas después de suspender el fármaco sospechoso. Nuestro caso mostró mejoría del eritema y la erupción después de haber administrado corticoides sistémicos y cuidados de apoyo <sup>(8-10)</sup>.

Esta entidad puede confundirse con otras entidades cuando cursa con la fase fustulosa y descamativa. Dentro de los diagnósticos, a tener en cuenta en el abordaje clínico, se incluyen la psoriasis pustulosa, dermatosis pustulosa subcorneal (también denominada síndrome de Sneddon - Wilkinson), erupción variceliforme, síndrome de piel escaldada estafilocócica, impétigo ampolloso, tiña ampollosa, pénfigo vulgar, erupciones farmacológicas (síndrome de Stevens-Johnson, necrólisis epidérmica y síndrome de DRESS) <sup>(11,12)</sup>.

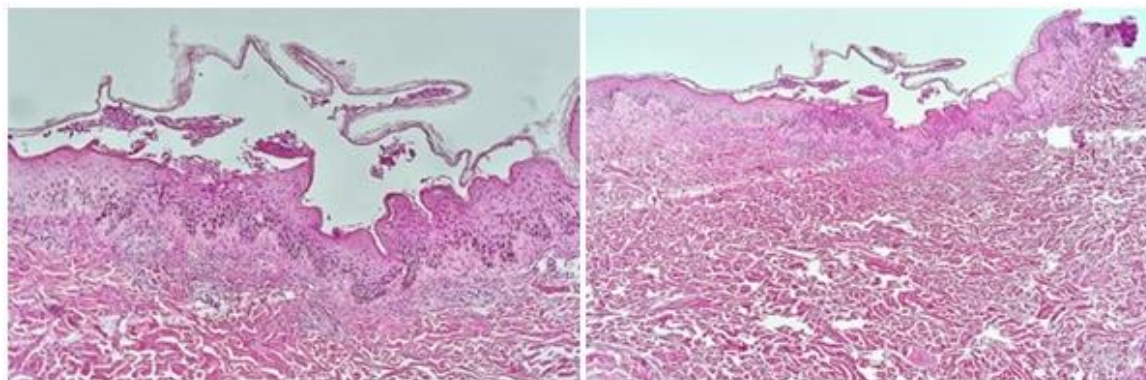
Un caso reportado por Odorici *et al* <sup>(13)</sup> ilustró a una paciente de 74 años, quien presentó lesiones de PEGA secundario al uso de hidroxiclороquina en el contexto de artrosis. Como medidas iniciales retiraron el medicamento e indicaron manejo con esteroide intramuscular (metilprednisolona 60 mg/día), con una mejoría clínica a los 40

días desde el inicio de la terapia esteroidea. Los autores suponen que para este caso y el uso en general de hidroxiclороquina en PEGA, el período de latencia parece ser más largo (entre 4 y 30 días).

la probabilidad de reacciones adversas a medicamentos apoyado con diagnóstico inmunohistoquímico.



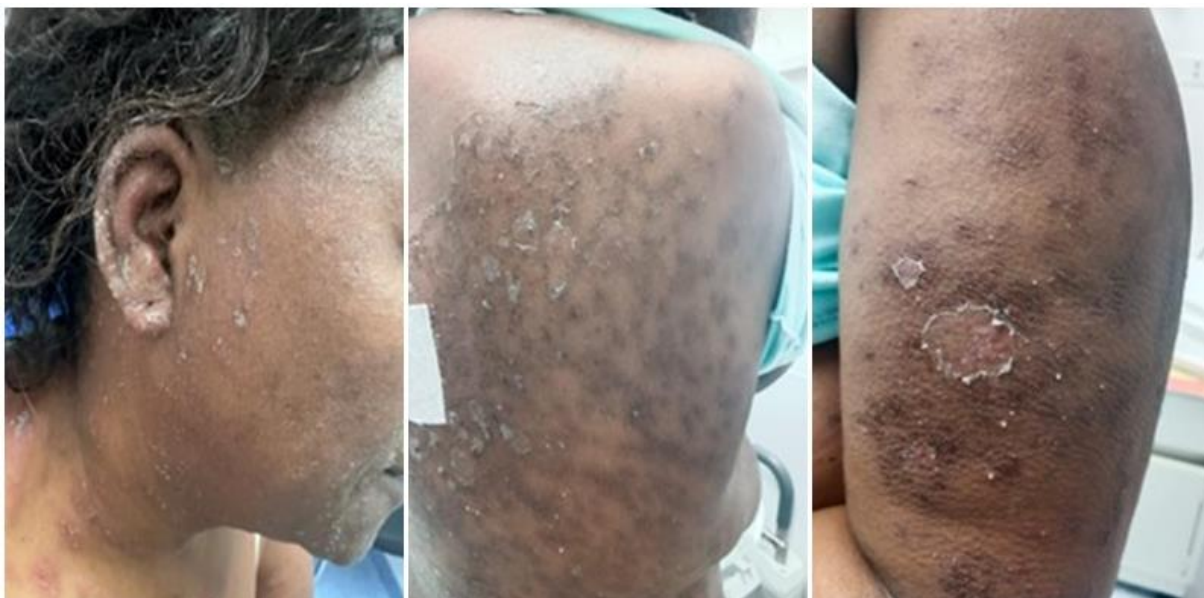**Figura 1.** Registro clínico en periodo agudo de enfermedad. 1 y 2: numerosas pústulas en región dorsal. 3 y 4: pústulas distribuidas en pliegues laterales de región dorsal baja y extremidades. Fuente: Historia clínica del paciente.



**Figura 2.** Biopsia: descripción anatomopatológica. Se identifica piel que muestra un epitelio levemente acantótico con su red de crestas interpapilares con aumento en el contenido de pigmento en la capa de células basales. Se observa hiperqueratosis con ampollamiento subcórneo con presencia de acúmulo de polimorfonucleares neutrófilos en localización subcorneal intraepitelial. En la dermis hay un leve infiltrado linfocítico que se dispone alrededor de los plexos vasculares superficiales y profundos y se extiende de manera secundaria a la interfase dermoepidérmica. Predomina en la papila dérmica y en la dermis reticular superficial un infiltrado inflamatorio mixto con linfocitos y abundantes polimorfonucleares neutrófilos. Hallazgos histológicos corresponden con aquellos de una pustulosis subcorneal. Dentro de las posibilidades diagnósticas, siendo una presentación clínica inusual, se debe considerar una pustulosis exantematosa generalizada aguda (PEGA) que pudiera estar con relación a la ingesta de algún antibiótico o un ampollamiento subcorneal autoinmune del grupo de los pénfigos.

Un reporte de caso realizado por Cortese *et al* <sup>(14)</sup> mostró el desarrollo de PEGA secundario al uso de sorafenib, empleado para tratamiento de carcinoma hepatocelular en estadio IV resistente a la radioterapia. Para el manejo de este caso solamente retiraron el medicamento con una mejoría en semanas subsiguientes. Se empleó la escala de naranjo para dilucidar

Hsuan Hsieh *et al* <sup>(15)</sup> describieron el caso de una mujer de 63 años quien cursó con fiebre de origen desconocido, a la cual tras administración de antibióticos de espectro extendido (flomoxef y azitromicina), se le inició hidroxiclороquina para cubrir exantemas virales y enfermedades autoinmunes. Posteriormente presentó lesiones típicas de PEGA en tronco, pliegues y



**Figura 3.** Registro clínico en periodo de recuperación. Las imágenes muestran múltiples placas hiperpigmentadas con descamación blanquecina en la cara, espalda y extremidades superiores, con bordes irregulares y algunas áreas centrales más claras, lo que sugiere una mejoría clínica. En la región facial, las lesiones se localizan en las zonas malar y preauricular, mientras que en el dorso y brazo se observan placas de mayor tamaño, con hiperpigmentación difusa y descamación focal, correspondiendo a una evolución favorable al retiro de la hidroxiclороquina. Fuente: Historia clínica del paciente.

extremidades al primer día. Se resolvió dicha sintomatología con la administración de metilprednisolona (40 mg) tres veces durante 1 semana con la interrupción de la hidroxiclороquina.

Es conocido el uso creciente de terapia inmunomoduladora de la hidroxiclороquina, fuera de su espectro antipalúdico, durante los últimos 4 años, justificado por la pandemia o contingencia global sanitaria generada por SARS-CoV-2. Resulta interesante el reporte realizado por Litaiem *et al*<sup>(16)</sup> en el cual describen el caso de una paciente de 39 años, quien desarrolló PEGA posterior a la administración de hidroxiclороquina suministrada para tratar la infección por SARS-CoV-2 en el año 2020. Las primeras manifestaciones cutáneas (placas eritematosas y pústulas) aparecieron en sentido cefalocaudal a los 18 días de haber iniciado el tratamiento con hidroxiclороquina. Procedieron al retiro inmediato del medicamento, sin embargo, el desenlace para el paciente fue fatal, por embolia propia del estado protrombótico

sopesado por la infección por SARS-CoV-2. Se resalta el comentario de los autores quienes enfatizan el dilema al cual se enfrentaría un dermatólogo si dichas lesiones cutáneas están relacionadas con la SARS-CoV-2 o su tratamiento. Las manifestaciones cutáneas informadas en SARS-CoV-2 son variadas e incluyen exantemas, púrpura, urticaria y vesículas similares a varicela<sup>(6)</sup>. Las lesiones de aparición tardía están relacionadas con vasculitis o vasculopatía trombótica.

Por la evidencia disponible a la luz sobre el desarrollo de PEGA correlacionado al uso de fármacos (especialmente hidroxiclороquina), se hace necesario enfatizar la importancia de considerar la posibilidad de PEGA en pacientes con síntomas cutáneos graves y antecedentes de tratamiento con hidroxiclороquina. La colaboración interdisciplinaria entre los servicios médicos es esencial para un manejo óptimo del paciente y la prevención de complicaciones adicionales.

En conclusión, la PEGA es considerada como el producto de una reacción adversa cutánea grave caracterizada por la aparición súbita de numerosas pústulas pequeñas, no foliculares, estériles, sobre una base de eritema edematoso. Suele asociarse a fiebre alta, neutrofilia periférica y evolución aguda. El clínico que la enfrenta debe considerar el periodo de aparición de estas y ser capaz de discernir entre los diferentes diagnósticos diferenciales para instaurar una terapia óptima oportuna. El abordaje integral multidisciplinario podría estar relacionado con un mejor desenlace para el paciente en cualquier escenario. Se requieren futuras investigaciones para evaluar un consenso estructurado en el manejo direccional de esta condición clínica, ante la ausencia de un esquema de tratamiento preciso evidenciado en la literatura.

### **Aspectos éticos**

La publicación del caso se realizó con el permiso de la paciente para la difusión de los datos clínicos, paraclínicos e imagenológicos que deriven de su historia clínica, asegurando de esta manera los principios de beneficencia, no maleficencia y justicia. Se diligenció oportunamente el consentimiento informado de la persona involucrada respetando el principio de la confidencialidad y privacidad, manteniéndose el anonimato.

### **Conflictos de interés**

Los autores no declaran conflictos de interés

### **Contribución de autoría**

Todos los autores han contribuido en la concepción, redacción de borrador-redacción del manuscrito final, revisión y aprobación del manuscrito

### **Financiamiento**

Autofinanciado

## **REFERENCIAS BIBLIOGRÁFICAS**

1. Svensson CK, Cowen EW, Gaspari AA. Cutaneous drug reactions. *Pharmacol Rev.* 2001;53(3):357–79
2. Parisi R, Shah H, Navarini AA, Muehleisen B, Ziv M, Shear NH, Dodiuk-Gad RP. Acute generalized exanthematous pustulosis: Clinical features, differential diagnosis, and management. *Am J Clin Dermatol* [Internet]. 2023 [cited 2024 Jun 17];24(4):557–75. Available from: <https://pubmed.ncbi.nlm.nih.gov/3715699>  
2. doi: 10.1007/s40257-023-00779-3
3. Lang X, Bi H, Zhang Y, Cui H, Liu H, Ren L, et al. Case report: Post-streptococcal pustulosis after subcutaneous injection of secukinumab. *Front Med (Lausanne)* [Internet]. 2023 [cited 2024 Jun 17];10: 1217545. Available from: <https://pmc.ncbi.nlm.nih.gov/articles/PMC10342198>.  
doi: 10.3389/fmed.2023.1217545
4. Feldmeyer L, Heidemeyer K, Yawalkar N. Acute generalized exanthematous pustulosis: Pathogenesis, genetic background, clinical variants and therapy. *Int J Mol Sci* [Internet]. 2016 [cited 2024 Jun 17];17(8). Available from: <https://pubmed.ncbi.nlm.nih.gov/2747232>  
3. doi: 10.3390/ijms17081214
5. Luo F, Yuan XM, Xiong H, Yang YZ, Chen ChM, Ma WK, Yao XM. Clinical features of acute generalized exanthematous pustulosis caused by hydroxychloroquine in rheumatology patients and exploration of CARD14 gene mutations. *Front Med (Lausanne)* [Internet]. 2023 [cited 2024 Jun 17];10: 1161837. Available from: <https://pubmed.ncbi.nlm.nih.gov/3708961>  
1. doi: 10.3389/fmed.2023.1161837
6. Oh DAQ, Yeo YW, Choo KJL, Pang SM, Oh ChCh, Lee HY. Acute generalized exanthematous pustulosis: Epidemiology, clinical course, and treatment outcomes of patients treated in an Asian academic medical center. *JAAD Int* [Internet]. 2021 [cited 2024 Jun 17]; 3:1–6. Available from: <https://pubmed.ncbi.nlm.nih.gov/3440936>  
3. doi: 10.1016/j.jdin.2020.12.004

7. Halevy S, Kardaun SH, Davidovici B, Wechsler J. The spectrum of histopathological features in acute generalized exanthematous pustulosis: A study of 102 cases. *Br J Dermatol*. 2010;163(6):1245–52. doi:10.1111/j.1365-2133.2010.09967.x
8. Nili A, Zarei E, Ghamari A, Farid AS, Tavakolpour S, Daneshpazhooch M, Mahmoudi H. Acute generalized exanthematous pustulosis with a focus on hydroxychloroquine: A 10-year experience in a skin hospital. *Int Immunopharmacol* [Internet]. 2020 [cited 2024 Jun 17];89(Pt B):107093. Available from: <https://pubmed.ncbi.nlm.nih.gov/33091817>. doi: 10.1016/j.intimp.2020.107093
9. Mofarrah R, Mofarrah R, Oshriehye M, Ghobadi Aski S, Nazemi N, Nooshiravanpoor P. The necessity of patch testing in determining the causative drug of AGEF. *J Cosmet Dermatol* [Internet]. 2021 [cited 2024 Jun 17];20(7):2156–9. Available from: <https://pubmed.ncbi.nlm.nih.gov/33190407>. doi: 10.1111/jocd.13841
10. Vallejo-Yagüe E, Martinez-De la Torre A, Mohamad OS, Sabu S, Burden AM. Drug triggers and clinic of Acute Generalized Exanthematous Pustulosis (AGEP): A literature case series of 297 patients. *J Clin Med* [Internet]. 2022 [cited 2024 Jun 17];11(2):397. Available from: <https://pubmed.ncbi.nlm.nih.gov/35054090>. doi: 10.3390/jcm11020397
11. Sussman M, Napodano A, Huang S, Are A, Hsu S, Motaparathi K. Pustular psoriasis and acute generalized exanthematous pustulosis. *Medicina (Kaunas)* [Internet]. 2021 [cited 2024 Jun 17];57(10) :1004. Available from: <https://pmc.ncbi.nlm.nih.gov/articles/PMC8538083>. doi: 10.3390/medicina57101004
12. Coleman I, Ruiz G, Brahmbhatt S, Ackerman L. Acute generalized exanthematous pustulosis and Stevens-Johnson syndrome overlap due to hydroxychloroquine: a case report. *J Med Case Rep* [Internet]. 2020 [cited 2024 Jun 17];14(1):210. Available from: <https://pubmed.ncbi.nlm.nih.gov/33138853>. doi: 10.1186/s13256-020-02504-8
13. Odorici G, Schenetti C, Pacetti L, Schettini N, Gaban A, Mantovani L. Acute generalized exanthematous pustulosis due to hydroxychloroquine. *Dermatol Ther* [Internet]. 2022 [cited 2024 Jun 17];35(7): e15520. Available from: <https://pubmed.ncbi.nlm.nih.gov/35434875>. doi: 10.1111/dth.15520
14. Cortese A, Pancetti S, Pressiani T, Toso F, Fiorillo G, Costanzo A, Borroni RG. Sorafenib-induced acute generalized exanthematous pustulosis. *Dermatol Pract Concept* [Internet]. 2023 [cited 2024 Jun 17];13(2): e2023130. Available from: <https://pubmed.ncbi.nlm.nih.gov/37196299>. doi: 10.5826/dpc.1302a130
15. Hsieh ChH, Yao ChA, Lo Y. Acute generalized exanthematous pustulosis induced by hydroxychloroquine. *Kaohsiung J Med Sci* [Internet]. 2021 [cited 2024 Jun 17];37(12):1122–3. Available from: <https://pubmed.ncbi.nlm.nih.gov/34390130>. doi: 10.1002/kjm2.12439
16. Litaïem N, Hajlaoui K, Karray M, Slouma M, Zeglaoui F. Acute generalized exanthematous pustulosis after COVID-19 treatment with hydroxychloroquine. *Dermatol Ther* [Internet]. 2020 [cited 2024 Jun 17];33(4): e13565. Available from: <https://pubmed.ncbi.nlm.nih.gov/32401410>. doi: 10.1111/dth.13565