REVISTA VIRTUAL
SOCIEDAD PARAGUAYA DE MEDICINA INTERNA

REPORTE DE CASO

Coinfección poco común: toxoplasmosis cerebral y neurosífilis en un individuo inmunocomprometido

Uncommon coinfection: cerebral toxoplasmosis and neurosyphilis in an immunocompromised individual

Karina Raquel Acosta Colmán [1], Valeria Rosalba Valdez Martínez [1]

[1]*Universidad Católica Nuestra Señora de la Asunción, Facultad de Ciencias de la Salud. Hospital Central de IPS, Servicio de Clínica Médica I, Asunción, Paraguay*

Editor responsable: *Raúl Real Delor. Universidad Nacional de Asunción, Paraguay.*

Revisor:
Fátima María Núñez Lezcano. Ministerio de Salud Pública y Bienestar Social, Centro Médico Nacional, Hospital Nacional. Itauguá, Paraguay.

Cómo citar este artículo: Acosta Colmán KR, Valdez Martínez VR. Coinfección poco común: toxoplasmosis cerebral y neurosífilis en un individuo inmunocomprometido Rev. virtual Soc. Parag. Med. Int. 2025; 12 (1): e12142514

RESUMEN

Se presenta caso de paciente adulto joven con diagnóstico de VIH desde 2017 sin tratamiento ni seguimiento médico. Acude a urgencias por convulsiones tónico-clónicas. Se realiza una serie de estudios laboratoriales y de imagen donde se observa, en resonancia magnética, lesiones sugerentes de toxoplasmosis cerebral. Se realiza punción lumbar que retorna con prueba VDRL reactiva. Durante su internación hospitalaria recibe tratamiento específico y es dado de alta mejorado con seguimiento por parte del servicio de infectología.

Palabras claves: toxoplasmosis cerebral, neurosífilis, convulsiones, disartria

Artículo recibido: *25 mayo 2025*
Artículo aceptado: *4 julio 2025*

Autor correspondiente:
Dra. Karina Raquel Acosta Colman

Correo electrónico:
karinaraquelacostacolman@gmail.com

Dictamen del artículo:
https://www.revistaspmi.org.py/dictamenes/101_dictamen.pdf

Este es un artículo publicado en acceso abierto bajo una Licencia Creative Commons CC-BY 4.0

ABSTRACT

We present the case of a young adult patient diagnosed with HIV in 2017 who had not received treatment or medical follow-up. He was admitted to the emergency department due to tonic-clonic seizures. A series of laboratory and imaging studies were performed, and magnetic resonance imaging revealed lesions suggestive of cerebral toxoplasmosis. A lumbar puncture was performed, which yielded a reactive VDRL test result. During his hospital stay, he received specific treatment and was discharged in improved condition with follow-up by the infectious disease service.

Keywords: cerebral toxoplasmosis, neurosyphilis, seizures, dysarthria

INTRODUCCIÓN

La toxoplasmosis es una infección causada por un parásito intracelular, *Toxoplasma gondii*, que tiene como hospedador definitivo al gato donde completa su ciclo sexual y puede infestar a otros mamíferos a través de alimentos o agua contaminados. Se puede transmitir por medio de transfusiones, trasplante de órganos y por vía transplacentaria. En humanos tiene múltiples presentaciones clínicas. La infección aguda en personas inmunocompetentes suele ser asintomática, la forma aguda más frecuente es la linfadenopatía con ganglios dolorosos que se acompañan de síntomas febriles [1]. En pacientes con tratamiento inmunosupresor o sida puede afectar al sistema nervioso central como lesiones ocupantes de espacio, encefalopatía y meningoencefalitis produciendo síntomas como alteración del estado de conciencia, cefalea, convulsiones y signos neurológicos focales [2].

El diagnóstico se realiza por medio de serología, donde los anticuerpos IgG e IgM contra *Toxoplasma gondii* está presente en el suero de los pacientes con infección aguda. La prueba de avidez es útil para identificar casos difíciles durante la gestación y en pacientes con sida es útil el dosaje de anticuerpos IgG. El tratamiento se realiza con pirimetamina y sulfadiazina o clindamicina, cuando estos fármacos no se encuentran disponibles se puede utilizar trimetoprim sulfametoxazol [3].

La sífilis es una infección causada por la espiroqueta *Treponema pallidum*, que puede presentarse con diferentes fases: primaria, secundaria, latente y terciaria. Es una enfermedad de transmisión sexual controlable pero su incidencia aumenta en pacientes con VIH en quienes puede tener una presentación atípica y más agresiva con mayor compromiso neurológico. La neurosífilis se refiere a la invasión del sistema nervioso central con manifestaciones clínicas que van desde asintomáticas hasta meningitis, tabes dorsal o síntomas vasculíticos. El diagnóstico requiere de datos clínicos, serológicos y análisis del líquido cefalorraquídeo. El tratamiento oportuno con penicilina G es fundamental para prevenir secuelas neurológicas permanentes [4].

DESCRIPCIÓN DEL CASO CLÍNICO

Se trata de paciente de sexo masculino, de 26 años, estudiante universitario de nacionalidad paraguaya, con antecedente de infección por VIH en 2017, sin tratamiento ni seguimiento, quien niega comorbilidades y hábitos tóxicos. Refiere cuadro de dificultad para articular palabras y hemiplejia de miembro superior derecho de inicio insidioso y progresivo de dos semanas de duración.

Es traído a urgencias por movimientos involuntarios tónico-clónicos con liberación de esfínter vesical y posterior cuadro postictal. Se estabiliza al paciente, se realiza rutina laboratorial donde se constata anemia ferropénica. Se solicita serología viral completa donde retorna IgG positivo para *Toxoplasma gondii*, además presenta títulos elevados de VDRL y antitreponema reactivo en sangre, recuento de CD4 27

cél/mm^3 y carga viral 285.000 copias por mililitro. Se realiza una tomografía simple de cráneo donde se observa hipodensidad en región parietal izquierda. En el examen de fondo de ojo no se evidenció signos sugerentes de hipertensión endocraneana ni otros hallazgos de valor. Se realiza punción lumbar y retorna VDRL reactivo y PCR para *Cryptococcus neoformans* y tinta china negativos. Posteriormente se solicita resonancia magnética encefálica donde se observa lesiones ocupantes de espacio en región parietal sugerente de toxoplasmosis cerebral (figura 1). Se inicia tratamiento con trimetoprim sulfametoxazol por disponibilidad del servicio y ceftriaxona para neurosífilis.

Se repite resonancia magnética encefálica luego de tres semanas de tratamiento donde se observa marcada mejoría de las lesiones (figura 2). Es dado de alta con tratamiento antirretroviral con mejoría clínica en plan de seguimiento con el servicio de infectología.

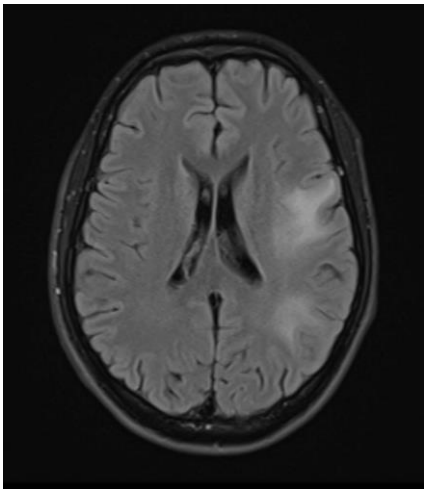

Figura 2. Resonancia magnética de encéfalo en corte axial con imagen ponderada en T2, (realizada luego de tres semanas de tratamiento). No se evidencian imágenes nodulares, se observa edema vasogénico.

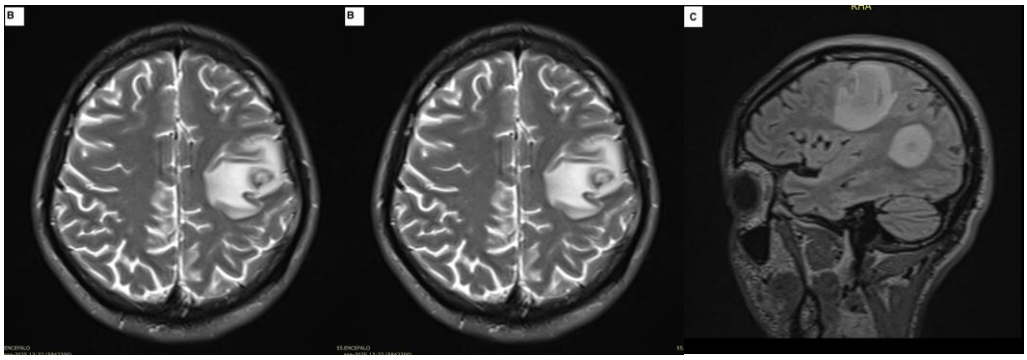

Figura 1. A: Tomografía simple de cráneo en corte axial, donde se observa imagen hipodensa en región parietal izquierda. B y C: resonancia magnética de encéfalo en cortes axial y sagital donde se observan lesiones nodulares intraaxiales supra e infratentoriales con edema asociado en T2.

DISCUSIÓN

El paciente presenta infección por VIH en estadio avanzado, con manifestaciones neurológicas progresivas como disartria y hemiplejia de miembro superior derecho, además de sufrir convulsiones. En un estudio realizado en un establecimiento hospitalario especializado en enfermedades infecciosas en el año 2023, en Paraguay, el síntoma más frecuente de toxoplasmosis cerebral en pacientes con VIH fue la cefalea (43%). Sin embargo, nuestro paciente no presentó este síntoma, posiblemente por la instalación insidiosa de su afectación cerebral ocupante de espacio [5]. El diagnóstico de toxoplasmosis cerebral en el paciente se sospechó mediante la

neuroimagen donde se observó lesiones hipodensas con realce en anillo y edema asociado en resonancia magnética de encéfalo con contraste. El tratamiento para toxoplasmosis cerebral se realiza con la administración de pirimetamina con sulfadiazina o, como alternativa se utiliza trimetoprim-sulfametoxazol [3]. Por disponibilidad del servicio el tratamiento administrado para toxoplasmosis cerebral fue trimetoprim-sulfametoxazol y para neurosífilis, ceftriaxona, con buena respuesta clínica, laboratorial y neuro-imagen, lo que confirma este diagnóstico.

La neurosífilis puede presentarse en cualquier etapa de la infección por HIV. Cuando están presentes signos y síntomas neurológicos en pacientes inmuno-comprometidos deben considerarse múltiples etiologías como toxoplasmosis cerebral, linfoma primario del sistema nervioso central, tuberculosis y abscesos [6]. La reactividad de VDRL en líquido cefalorraquídeo es diagnóstico de neu-rolúes. No obstante, la sensibilidad de dicho estudio es del 30-70% [7]. El estudio del líquido cefalorraquídeo de este paciente retornó VDRL reactivo que, si bien es poco sensible, es altamente específico. El tratamiento para neurosífilis consiste en la administración de penicilina G sódica vía endovenosa durante 10 a 14 días, pero en este caso fue tratado con ceftriaxona [4].

La coexistencia de toxoplasmosis cerebral y neurosífilis en un mismo paciente representa una condición clínica inusual, especialmente en el contexto de la inmunosupresión. Ambas infecciones afectan el sistema nervioso central, pueden presentar sintomatología neurológica sola-pada y, si no se reconocen de manera oportuna, conllevan un alto riesgo de secuelas neurológicas permanentes o incluso la muerte.

La neurotoxoplasmosis es una de las principales infecciones oportunistas en pacientes con VIH/SIDA y se caracteriza por la presencia de lesiones cerebrales focales. Por su parte, la neurosífilis puede manifestarse en cualquier etapa de la infección por *Treponema pallidum*, adoptando diversas formas clínicas, desde la forma asintomática, hasta la meningitis, la tabes dorsal y parálisis general progresiva.

La detección simultánea de ambas patologías es poco frecuente y plantea importantes retos diagnósticos y terapéuticos. El reconocimiento oportuno mediante neuroimagen, serología y análisis del líquido cefalorraquídeo, así como la instauración inmediata del tratamiento específico, son determinantes para el pronóstico. Este caso clínico ilustra la necesidad de mantener un alto índice de sospecha ante pacientes inmuno-comprometidos con síntomas neurológicos, y enfatiza la importancia de realizar un abordaje diagnóstico integral que contemple múltiples etiologías infecciosas simultáneamente.

CONFLICTO DE INTERESES

No existen conflictos de intereses en este trabajo de reporte de caso

CONTRIBUCIÓN DE LOS AUTORES

Todos los autores han contribuido en la elaboración, redacción, revisión y apro-bación del contenido del artículo

FINANCIACIÓN

El presente reporte de caso no requirió financiación.

REFERENCIAS BIBLIOGRÁFICAS

1. Quispe Cabana YZ, Soto Sánchez ML. Frecuencia de toxoplasmosis y su relación con el diagnóstico clínico de pacientes que asistieron al Instituto SELADIS entre enero 2021 y julio 2022. Rev. Cs. Farm. y Bioq [Internet]. 2023 [citado 1 Jun 2025] ; 11(2): 57-71. Disponible en:

http://www.scielo.org.bo/scielo.php?script=sci_arttext&pid=S2310-02652023000200057&lng=es

2. Sanchez SG, Besteiro S. The pathogenicity and virulence of Toxoplasma gondii. Virulence [Internet]. 2021 [cited 2025 Jun 1];12(1):3095–114. Available from:

https://pmc.ncbi.nlm.nih.gov/articles/PMC8667916

3. Espinoza-Rojas J, López-Mora E, Dabanch-Peña J, Cruz-Choappa R. Recomendaciones para el diagnóstico y tratamiento de la infección por Toxoplasma gondii. Rev chil infectol [Internet]. 2022 [citado 1 Jun 2025];39(2):132–7. Disponible en: https://www.scielo.cl/scielo.php?script=sci_arttext&pid=S0716-10182022000200132&lng=en&nrm=iso&tlng=en#B1

4. Arando Lasagabaster M, Otero Guerra L. Sífilis. Enferm Infecc Microbiol Clin [Internet]. 2019 [citado 1 Jun 2025];37(6):398-404. Disponible en: https://www.elsevier.es/es-revista-enfermedades-infecciosas-microbiologia-clinica-28-articulo-sifilis-S0213005X19300072

5. Gaona Lerea MB, Benítez Estigarribia G, Cardozo MA, Almirón D. Características clínico-epidemiológicas de toxoplasmosis en sistema nervioso central de pacientes con VIH que acuden al Instituto de Medicina Tropical. Enero a diciembre 2023. Rev. Inst. Med. Trop [Internet]. 2024 [citado 1 Jun 2025];19(2): 44-50. Disponible en:

https://scielo.iics.una.py//scielo.php?script=sci_arttext&pid=S1996-36962024000200044&lang=es

6. Pantoja-Ruiz C, Martinez A, Ferreiros A, Millán S, Coral J. Toxoplasmosis en sistema nervioso central: revisión sobre la patología, abordaje diagnóstico y tratamiento. Acta Neurol Colomb [Internet]. 2021 [citado 1 Jun 2025]; 37(1 Supl 1): 141-7. Disponible en:

http://www.scielo.org.co/scielo.php?script=sci_arttext&pid=S0120-87482021000200141&lng=en

7. Hernández Rojas ES, Ariza Varón MA. Neurosífilis. Acta Neurol Colomb [Internet]. 2021 [citado 1 Jun 2025]; 37(1 Suppl 1): 72-80. Disponible en:

http://www.scielo.org.co/scielo.php?script=sci_arttext&pid=S0120-87482021000200072&lang=